부 검 감 정 서

의 뢰 관 서 : 일산경찰서

변 사 자 : 김 태 유

접수 2014-H-4509 호

국 립 과 학 수 사 연 구 원

부 검 감 정 서

국 과 수	법의조사과 -	호	접수 2014-H-4509 호	(2014년 4월 2일)
의 뢰 관 서	일산경찰서		형사과-4538	(2014년 4월 1일)
입 회 자	순경 정구양			
부 검 장 소	국립과학수사연구원			

변사자 성명 : 김 태 유 (남자/7세)

감정 사항 : 사 인

사건개요

변사자는 2013년 7월경부터 "옴"이라는 질병을 앓고 있던 자로 이 후 피부 질환으로 부모로부터 자가 치료를 받고 있던 자로, 2014년 3월 30일 18시경 고양시 일산동구 마두동 정발마을 703동 202호 내에서 증세가 악화되던 중 같은 달 31일 10시 30분경 고양시 일산서구 주화로 170 인제대학교 일산백병원으로 119 후송 되어 치료 중 같은 날 14시 06분경 사망한 것임(일산경찰서장 발행 부검의뢰서 및 수사기록 참조).

주요 부검 소견

1. 외표 검사

가. 변사자는 키 약 104 cm, 몸무게 약 18 kg의 남아로, 이는 연령별 몸무게 기준으로 3 백분위 이하에 속하고, 키를 기준으로 3 백분위 이하에 속함(질병관리본부 및 대한소아청소년과학회, 2007년 소아 및 청소년 표준 성장도표 참조).

나. 시강은 팔꿈 관절과 무릎 관절에서 형성되어 있으며, 시반은 적자색으로 인체의 뒷면에 출현되어 있음.

다. 각막은 혼탁하며, 결막은 빈혈상이며, 일혈점은 관찰되지 않음.

라. 양쪽 서혜부에 주사침 흔적이 있음.

마. 몸통 부위, 양쪽 팔 및 양쪽 정강이 부위 등에 집중된 화농성발진을 보며, 이는 두피를 포함한 전신에서 관찰됨(사진 1~7 참조).

바. 머리 뒤통수 부위와 엉치뼈 부위에 피부 짓무름과 염증성 병변을 보며, 피하출혈이 동반되어

있음(사진 5, 6 참조).

사. 얼굴에서 코와 양쪽 볼에 여러 개의 피하출혈이 있으며, 구강과 비강에 혈흔이 있음(사진 2 참조).

아. 오른손 새끼손가락에 지름 약 0.7 cm의 피부결손이 있음(사진 8 참조).

2. 내부 소견

가. 머리

1) 머리 뒤통수 부위에 두피하출혈 있음(사진 9 참조). 두개골의 골절 및 두개강 내 출혈 없음.
2) 뇌는 1354 g이고, 표면과 절단면에서 창백함.
3) 중뇌, 교뇌, 연수 및 소뇌에서 특이 소견 없음.

나. 목, 가슴, 및 배 부위

1) 복부 장기는 정상적인 위치에 있음. 신체 뒷면 엉치 부위에 피하출혈 있음.
2) 심장의 무게는 110 g이며, 표면은 부드럽고 매끈함. 심장의 내부에는 암적색의 유동성 혈액과 응고혈액이 혼재 되어 있음. 심실중벽의 후면은 우측 관상동맥이 혈액을 공급하고 있음. 관상 동맥에서 특이 소견 없음. 심장 근육은 정상적이고 두꺼워지지 않음. 판막과 심내막 모두에서 정상적인 모습을 봄.
3) 목 부위에서 혈관손상, 피하출혈, 근육사이 출혈 및 갑상선의 손상은 없음.
4) 혀는 외견 상 손상이 없으며, 절단면에 출혈 없음.
5) 인후두부에 특이 소견 없으며, 설골과 갑상연골에 손상 없음. 양쪽 기관과 기관지 내부에 특이 소견 없음.
6) 오른쪽 폐는 358 g이고 왼쪽 폐는 354 g이며, 표면과 절단면에서 미만성의 작은 결절성 병변을 보며 단단해져 있음(사진 10~12 참조). 내부 혈관의 혈전 형성은 없음.
7) 위장에는 약 10 cc의 액상 물질이 있으며, 점막에 특이 소견 없음.
8) 간은 578 g이고, 표면과 절단면에서 빈혈 소견 있음(사진 13 참조). 간동맥, 문맥정맥, 간정맥 모두 정상적으로 발달되어 있으며, 확장되어 있지 않음. 담낭은 담즙으로 차 있으며 이상 소견 없음.
9) 오른쪽 신장은 50 g이고, 왼쪽 신장은 52 g이며, 표면과 절단면에서 빈혈상을 띰(사진 14 참조).
10) 비장은 58 g이고 빈혈상을 띠며, 췌장은 118 g이며 특이소견 없음(사진 14 참조).
11) 양쪽 부신은 모두 4 g이며, 특이 소견 없음(사진 15 참조).

3. 현미경 소견

가. 심장, 간, 췌장: 특이 소견 없음.

나. 폐: 염증 세포의 침윤과 괴사를 동반한 괴사성폐렴.

다. 신장: 울혈.

라. 피부: 급성 염증성 피부염.

검사 소견

1. 말초혈액, 심장혈액 및 위내용물에서 클로르페니라민 및 덱스트로메토르판이 검출되고, 청산염, 유기인제류, 유기염소제류, 카바메이트제류 및 기타 알칼로이드류가 검출되지 않음(서울과학수사연구소 마약독성화학과 문성민, 이주선의 감정).
   ※ 약독물 참고사항
   가. 클로르페니라민(chlorpheniramine)은 페니라민 정(상품명) 등의 성분으로 알레르기성 비염, 피부염 등에 사용되는 항히스타민제임.
   나. 덱스트로메토르판(dextromethorphan)은 해소, 천식, 기침 등에 사용하는 진해거담제임.
   다. 혈액 중 약성분 함량은 치료농도범위 이내임.

2. 유리체액으로 실시한 화학검사에서 특이소견 없음(서울과학수사연구소 법의조사과 구본영, 김태공, 최철호의 감정).

3. 심장혈액으로 실시한 세균배양검사에서 연쇄상구균(streptococcus agalactiae)과 폐렴막대균(Klebsiella Pneumoniae)이 검출 됨(법유전자과 안으리의 감정).

병원 기록

1. 인제대학교 일산백병원(등록번호: 0882111)

   가. 진료기록부 및 검사결과지에 따르면, 변사자는 위 병원에 2014년 3월 31일 호흡곤란과 의식변화로 응급실로 내원한 후 혈압 떨어지고, 저혈당, 저체온, 범혈구감소 등의 증상 보이며, 수혈, 산소공급, 기관내관 삽입을 포함한 심폐소생술을 시행하였으나, 같은 날 사망함.

   나. 추가로 제시 된 혈액배양검사와 생화학 검사 결과, 혈액 내에서 연쇄상구균(streptococcus agalactiae)과 황색포도구균(staphylococcus aureus)이 검출되고, 혈당 36 mg/dL, 혈색소 4.0 g/dL, 백혈구 1.44 천/μL, 혈소판 2 천/μL, C 반응성 단백 28.9 mg/dL임.

설명

이 시신의 사인을 설명함에 있어,

1. 변사자는 호흡곤란과 의식변화를 주소로 응급실 내원한 후 사망한 남자 아이로(일산경찰서장 발행 수사기록 참조),

2. 양쪽 폐 전체에서 육안적 및 현미경적으로 미만성의 괴사성폐렴을 보는 점,

3. 혈액을 이용한 배양 검사결과 연쇄상구균(streptococcus agalactiae)과 폐렴막대균(Klebsiella Pneumoniae)이 검출되는 점,

4. 인제대학교 일산백병원 의무기록에 의하면, 혈색소 감소, 백혈구 감소, 혈소판 감소 등 범혈구감소 소견과 혈액 배양 검사 결과 연쇄상구균(streptococcus agalactiae)과 황색포도구균(staphylococcus aureus)이 검출되는 점,

5. 전신의 피부에서 급성 피부염의 소견을 보는 점,

6. 그 외의 다른 내부 장기에서 사인으로 고려될 만한 특기할 질병을 보지 못하는 점,

7. 사인으로 고려할 만한 외상의 근거를 찾지 못하는 점,

8. 검사 상 검출된 약성분은 치료 목적으로 투여 된 성분인 점,

9. 사건개요 및 수사기록,

등을 종합할 때, 변사자는 양쪽 폐에서 미만성의 폐렴 소견을 보고, 배양 검사 상 혈액에서 세균이 검출되며, 혈액 검사에서 범혈구 감소 등의 패혈성 쇼크 소견을 보는 바, 변사자의 사인은 패혈성 쇼크로 판단하며, 폐렴 및 범혈구감소가 이와 연관되어 있다고 생각됨.

사 인(死 因)

패혈성 쇼크로 판단하며, 폐렴 및 범혈구감소가 이와 연관되어 있다고 생각됨.

참고사항

1. 본 건에서 패혈증의 원인으로 호흡기를 통한 폐렴과 피부질환 등이 가능할 수 있다고 판단되므로, 이들 질환의 발생 및 진행 경과와 이들에 대한 적절한 처치 여부에 대한 추가적인 확인이 필요할 것으로 판단됨.

2014년 04월 22일

국 립 과 학 수 사 연 구 원

서울과학수사연구소 법의조사과



사진15. 양쪽 부신

감 정 서

국 과 수		접수 2014-H-4509호	(2014년 4월 2일)
의 뢰 관 서	**일산 경찰서**	형사과-4538호	(2014년 4월 1일)

1. 감 정 물 증7호: 척수액(김태유).
증9호: 혈액이송배지(김태유).
* [별첨 1] 감정물 사진 참조

2. 감정사항 위 감정물에서 미생물 검출 여부.

3. 시험방법
- 호기 및 혐기 조건하에서 Blood agar plate, MacConkey agar plate 에 의한 배양 검사.
- 16S ribosomal RNA(rRNA) 염기서열 획득 및 MicroSEQ® Microbial Identification System에 의한 검사.
- Vitek2 Compact system에 의한 미생물 자동화 검사.

4. 분석결과
- 증9호에서 '*Klebsiella pneumoniae rhinoscleromatis*' (99.59%) 및, '*Streptococcus agalactiae*' (99.82%) 로 동정되는 미생물이 검출됨.
- 증7호에서 미생물이 검출되지 않음.

5. 비 고
- 검출된 미생물은 증거물 취급 제반 상황(채취, 운송 및 보관 등)에 따른 이차적인 오염 가능성을 배제 할 수 없음.
- 감정물 전량 소모함.

2014년 4월 22일

국 립 과 학 수 사 연 구 원

법 유전자과

감정인: 이양한, 안으리, 김민희 승인: 과장 조남수

[별첨 1]

일산 경찰서 형사과-4538호 (2014년 4월 1일) 의 감정물 사진



증7호: 척수액(김태유), 증9호: 혈액이송배지(김태유)

증7호 및 증9호의 호기 및 혐기 조건하에서 Blood agar plate, MacConkey agar plate에 의한 배양 검사

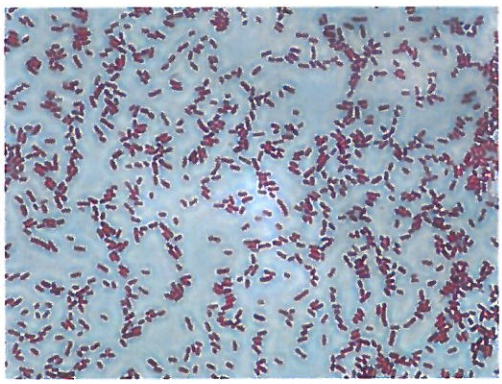

'Klebsiella pneumoniae rhinoscleromatis'

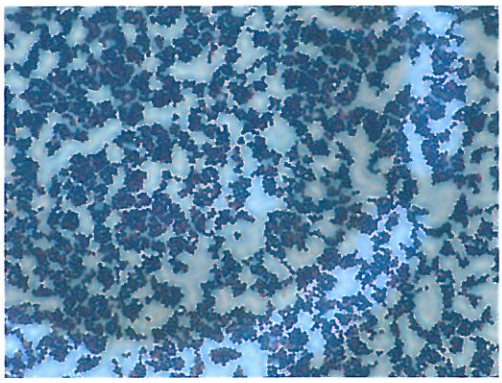

'Streptococcus agalactiae'

감 정 서(III)

국 과 수	마약독성화학과 -	호 접수 2014-H-4509 호	(2014년 4월 2일)
의 뢰 관 서	일산경찰서	형사과-4538	(2014년 4월 1일)

1. 감 정 물
증2호: 말초혈액(김태유)
증4호: 위내용물(김태유)
증9호: 혈액(김태유)

2. 감정사항
약성분 분석: 증2호, 증4호 및 증9호
일반독물 분석: 증2호, 증4호 및 증9호

3. 시험방법
약성분 분석: 가스크로마토그래프/질량분석법 및 이화학적시험법
일반독물 분석: 탠덤 가스크로마토그래프(GC-MS/MS), 가스크로마토그래프/질량분석법 및 이화학적시험법

4. 분석결과
가. 약성분 분석
증2호, 증4호 및 증9호에서
가) 클로르페니라민의 확인시험 ---------- 양성
나) 덱스트로메토르판의 확인시험 ---------- 양성
나. 일반독물 분석
증2호, 증4호 및 증9호에서
가) 청산염의 확인시험 ---------- 음성
나) 유기인제류의 확인시험 ---------- 음성
다) 유기염소제류의 확인시험 ---------- 음성
라) 카바메이트제류의 확인시험 ---------- 음성
마) 기타 알칼로이드류의 확인시험 ---------- 음성

5. 감정결과
이상과 같은 시험결과 증2호, 증4호 및 증9호에서 클로르페니라민 및 덱스트로메토르판이 검출되고, 청산염, 유기인제류, 유기염소제류, 카바메이트제류 및 기타 알칼로이드류가 검출되지 않음.

※ 참고사항
1) 클로르페니라민(chlorpheniramine)은 페니라민 정(상품명)등의 성분으로 알레르기성 비염, 피부염 등에 사용되는 항히스타민제임.
2) 덱스트로메토르판(dextromethorphan)은 해소,천식,기침 등에 사용하는 진해거담제임.
3) 혈액 중 약성분 함량은 치료농도범위 이내임.

6. 비 고
감정물 잔량은 감정서 발송일로부터 14일 이내에 반환요구가 없으면 폐기처분하겠음.

2014년 04월 15일

국 립 과 학 수 사 연 구 원

서울과학수사연구소 마약독성화학과

감정인: 문성민, 이주선

임상화학 감정서

국 과 수 법의조사과 - 호 접수 2014-H-4509 호 (2014년 4월 2일)

의 뢰 관 서 일산경찰서 형사과-4538 (2014년 4월 1일)

1. 감 정 물 증10호:안방수(김태유)심낭액
증7호:심낭액(김태유)뇌척수액.

2. 감정사항 임상화학검사 6종(BUN, Cr, Glucose, Na^+, K^+, Cl^-). -이하여백-

3. 시험방법 생화학 Roche Integra 400, 전해질 AVL9180에 의한 분석.-이하여백-

분석기	검 사 항 목	검사법	단위	참고값(혈액)
생화학	BUN	Urease UV	mg/dℓ	4 - 23
	Creatinine	Jaffe	mg/dℓ	0.5 - 1.2
	Glucose	GOD-PAP	mg/dℓ	60 - 121
전해질	Na^+ (Sodium)	ISE	mEq/L	136 - 145
	K^+ (Potassium)	ISE	mEq/L	3.5 - 5.1
	Cl^- (Chloride)	ISE	mEq/L	97 - 111

※ISE : ion selective electrode

4. 분석결과 가. 증10호에서

BUN ---------- 안방수 31.2, 심낭액 36.0 mg/dL
Creatinine ---------- 안방수 0.3, 심낭액 1.0 mg/dL
Glucose ---------- 안방수 20 이하, 심낭액 20 이하 mg/dL
Na+ ---------- 안방수 125, 심낭액 106 mEq/L
K+ ---------- 안방수 15 이상, 심낭액 15 이상 mEq/L
Cl- ---------- 안방수 114, 심낭액 87 mEq/L

나. 증7호에서

BUN ---------- 27.7mg/dL
Creatinine ---------- 1.0mg/dL
Glucose ---------- 20 이하mg/dL
Na+ ---------- 92mEq/L
K+ ---------- 15 이상mEq/L
Cl- ---------- 94mEq/L

5. 비 고 증거물 잔량은 감정서 발송일로부터 14일 이내에 반환요구가 없으면 폐기처분하겠음. -이하여백-

6. 참고사항 당 연구소에서 시행된 인체검체에 대한 검사결과와 동물실험을 통한 연구결과는 별첨 사항을 참고하기 바람. -이하여백-

2014년 04월 03일

국 립 과 학 수 사 연 구 원

서울과학수사연구소 법의조사과

감정인: 구본영 , 김태공 , 최철호

참 고 사 항

1. 사후경과시간에 따라 인체검체에서 발생되는 변화는 다양하게 나타나므로 아래의 사항을 참고하시고, 그 결과는 참고자료에 한정하여 사용할 수 있음을 양지하시기 바랍니다.

2. 안구초자체액(안방수)의 포도당(glucose)은 사후에 해당작용에 의해 빠른 시간내에 급격히 감소하므로 20 mg/dL 이하로 측정되는 경우가 많습니다.

3. 인체의 사후검체에서 혈액 및 안구초자체액의 성분 검사결과
(국과수 연구결과, 대한법의학회지 24(2):28-36, 2000)

표1. 혈액 및 안구초자체액 성분의 평균치 비교(인체)

item	blood	VH	VH/blood	unit
Total Bilirubin	2.2	0	0%	mg/dl
Triglyceride	143	1	1%	mg/dl
GGT	157	3	2%	IU/L
Alkaline Phosphatese	307	6	2%	IU/L
Albumin	4.5	0.1	2%	g/dl
Total Protein	7.7	0.2	3%	g/dl
Cholesterol	157	7	4%	mg/dl
Uric Acid	8.6	2	23%	mg/dl
Creatinine	2.4	0.7	29%	mg/dl
BUN	25	17	68%	mg/dl
Calcium	9.4	7	74%	mg/dl

4. 동물의 사후검체에서 혈액 및 안구초자체액의 성분 검사결과
(국과수 연구결과, 한국법과학회지 2(2):155-172, 2001)

표2. 혈액 및 안구초자체액 성분의 평균치 비교(소 및 돼지)

item	COW		PIG		unit
	Serum	VH	Serum	VH	
BUN	18	14	16	13	mg/dl
Calcium	9.5	5.4	11.1	5.4	mg/dl
Creatinine	1.4	0.5	2.1	0.4	mg/dl
Glucose	95	29	141	33	mg/dl
Phosphorus	6.2	1.6	10.0	1.2	mg/dl
Magnessium	2.3	2.3	2.7	2.4	mg/dl
sodium	143	149	158	136	mEq/L
potassium	5.1	6.6	6.4	7.5	mEq/L
chloride	99	116	106	112	mEq/L

법의학부 법의감정지원팀

조직 실험 결과서

국 과 수 법의조사과 - 호 접수 2014-H-4509 호 (2014년 4월 2일)

의 뢰 관 서 일산경찰서 형사과-4538 (2014년 4월 1일)

1. 감 정 물 증5호:병리조직검사(김태유).

2. 감정사항 부검장기조직 파라핀블록 및 슬라이드표본 제작

3. 방 법 가. 파라핀표본

순서	과정명	처리시간	순서	과정명	처리시간
1	검체접수 및 고정	24시간	6	포매(embedding)	1분/1카세트
2	수세	12시간	7	삭정(trimming)	30초/1카세트
3	탈수(dehydration)	자동침투기 16시간	8	박절(sectioning)	2분/1카세트
4	투명(clearing)		9	염색(staining)	1시간
5	파라핀침투(paraffin infitrationl)		10	봉입(mounting)	40초/1슬라이드

나. 특수염색

※ 항목별 특정Method 선택 제작.

4. 결 과 가. 증5호에서

병리번호 ---------- 551번

파라핀블록 ---------- 14개

H&E 염색슬라이드 ---------- 14장

특수염색 슬라이드 ---------- 0장

5. 보존기간 가. 병리조직학적 표본(슬라이드) 20년

나. 파라핀 블록 5년

2014년 04월 04일

국 립 과 학 수 사 연 구 원

서울과학수사연구소 법의조사과

감정인: 최철호 , 구본영 , 김태공